Ueber ein

Xanthelasma der Conjunctiva bulbi.

Inaugural-Dissertation

zur

Erlangung der Doktorwürde

unter dem

Präsidium des Herrn Prof. Dr. **A. v. Rothmund**

der

medizinischen Fakultät in München

vorgelegt von

Franz Paul Bernhuber,

approb. Arzte aus Passau.

München, 1884.

M. Pössenbacher'sche Buchdruckerei (Eigenthümer Max Franz.)

Digitized by the Internet Archive
in 2026

https://archive.org/details/IA41554606_0084

Meinem theuren Onkel

Herrn

Medizinalrath Dr. Josef Wolfsteiner

in dankbarer Verehrung gewidmet.

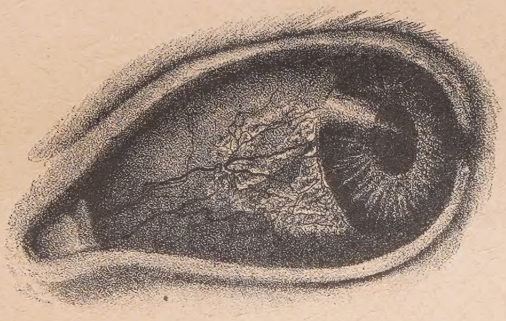

Ueber ein Xanthelasma der Conjunctiva bulbi.

Das Xanthelasma an den Augenlidern ist kein ungewöhnliches Vorkommniss mehr, vielmehr finden sich ziemlich viele Fälle davon in Anstalts-Berichten und ärztlichen Zeitschriften beschrieben. (Eichhoff, Bärensprung, Hutchinson, Kaposi, Virchow, Waldeyer und viele Andere).

Ueber ein Vorkommen von Xanthelasma in der Conjunctiva bulbi jedoch liegen meines Wissens noch keine Berichte vor.

Dass aber ausser den Bedeckungen des Augapfels auch dieser selbst gelegentlich Sitz von dieser Neubildung werden kann, dafür spricht ein von Virchow (Archiv für pathol. Anatomie und Physiologie, Band LII, Heft 4) aus Gräfes Klinik berichteter Fall, wo bei einem Kranken, der an Xanthelasma multiplex litt, beide Hornhäute mit kleineren, gleichartig aussehenden Neubildungen besetzt waren.

Links traten dieselben als eine Reihe länglicher, gelber Flecke zu Tage; rechts war aus ähnlichen Flecken eine mehrere Linien vorspringende, schmutzig gelbliche Geschwulst erwachsen, welche den grössten Theil der Hornhaut bedeckte.

Zweimal hatte ausserdem noch von Gräfe Gelegenheit gehabt, Analoges zu beobachten; einmal war es hiebei zu völliger Ueberwucherung beider Hornhäute und zur Erblindung gekommen.

Durch die Güte des Herrn Professor Dr. A. v. Rothmund bin ich nun in die Lage versetzt worden, eine Neubildung auf der Conjunctiva bulbi zu beobachten, die in ihrem Aussehen so

auffällig mit dem Xanthelasma übereinstimmte, dass Professor v. Rothmund die Diagnose auf Xanthelasma der Conjunctiva bulbi stellte.

Ich hatte später dann auch noch Gelegenheit gehabt, eine histiologische Untersuchung des merkwürdigen Gebildes vorzunehmen. Der Fall war folgender:

E. F., Schriftsetzer aus Menzenheim, 30 Jahre alt, suchte am 11. Februar dieses Jahres wegen eines kleinen, oberflächlichen Hornhaut-Geschwüres auf dem linken Auge Aufnahme in der hiesigen kgl. Universitäts-Augenklinik.

Derselbe will nie augenleidend, auch sonst niemals ernstlich krank gewesen sein, auch immer gut in die Nähe und Ferne gesehen haben. Ebenso weiss er über Augen- oder schwerere innere Krankheiten bei Eltern oder Geschwistern nichts zu berichten.

Am 10. Februar dieses Jahres verspürte er heftige Kopfschmerzen und am 11. Februar bemerkte er, dass ihm das Lesen und bei der Setzerarbeit die Unterscheidung der Lettern Schwierigkeiten bereitete. Dabei bestand leicht vermehrte conjunctivale Sekretion und Lichtscheu.

Stat. präsens:

Die Sehschärfe betrug beiderseits $S = \frac{6}{36}$ gelesen wird Sn II in 13—25 ctm.

In den der Lidspalte entsprechenden Theilen der Conjunctiva bulbi sind nun folgende, bemerkenswerthe Veränderungen:

Rechtes Auge:

Im temporalen Abschnitte der Conjunctiva bulbi in nächster Nähe der Cornea eine unregelmässig spitzwinklig dreieckig begrenzte Stelle (die Spitze des Dreiecks liegt nach aussen im horizontalen Meridiane) von gelbbräunlichem Aussehen.

Diese Partie ragt etwas über das Niveau der übrigen Conjunctiva bulbi hervor und ist in den oberen Lagen von feinen Ramificationen oberflächlicher Conjunctival-Gefässe durchzogen.

Betrachtet man diese Stelle unter der Loupe, so stellt sie sich als ein Aggregat von dicht nebeneinander befindlichen Körnchen oder Höckerchen dar.

Die gelbbräunliche Farbe ist am stärksten ausgesprochen in der Linie, welche man sich von der Spitze des Dreiecks gegen die Grundlinie (diese fällt mit dem äusseren Cornealrande zusammen) gezogen denkt. Die mehr peripheren Theile des Dreiecks sind von hellgelberem Aussehen.

Des Weiteren ist bemerkenswerth, dass, während die am äusseren Cornealrande gelegene Seite des Dreicks sich ziemlich scharf linear absetzt, der Uebergang der den beiden anderen Seiten des Dreiecks entsprechenden Theile nach oben und unten hin mehr in allmähliger Weise stattfindet, indem die gelbliche Färbung nur langsam verschwindet.

Sehr gut lässt sich mit der Loupe die fein höckrige Beschaffenheit dieser Partie, welche in toto mit den oberflächlichen Lagen der Cunjunctiva bulbi verschoben werden kann, wahrnehmen (vgl. Abbildung).

Im medialen Abschnitte der Conjunctiva bulbi ist eine ähnliche, gelbbraune Stelle wahrzunehmen; auch hier hat das veränderte Areal ungefähr die Gestalt eines spitzwinkligen Dreiecks, dessen Spitze gegen die Caruncula lacrymalis zu liegt, dessen Basis mit dem medialen, horizontalen Sektor der Hornhaut-Umrandung zusammenfällt.

Was jedoch diese Stelle wesentlich auszeichnet und unterscheidet von der am äusseren, cornealen Rande ist der Umstand, dass eigentlich nur die Randtheile des Dreiecks gelbbräunlich verfärbt sind, während das Centrum nahezu die normale conjunctivosclerale Farbe besitzt.

Auch hier ziehen zahlreiche feinere Gefäss-Verästlungen durch und über die gelbbraune Partie hinweg.

Ebenso markiren sich die Grenzen des Fleckens gegen die Cornea viel deutlicher, als wie an den anderen Seiten.

Im Gegensatze zu der Eingangs geschilderten Partie ist die

letztere von mehr gleichmässig glatter Oberfläche und besitzt auch einen viel geringeren Dickendurchmesser, dagegen lässt sie sich ebenfalls mit der Conjunctiva bulbi verschieben.

Linkes Auge:

Ganz symmetrisch angeordnet und genau den congruenten Stellen auf dem rechten Auge entsprechend findet sich am medialen Abschnitte der Conjunctiva bulbi ein gelblicher Flecken von fast gleichem Aussehen wie rechts. Nur besitzt er nicht die stark spitzwinklige Form, sondern ist mehr abgerundet.

Ausserdem sieht man nahe dem äusseren Cornealrande eine gelbliche Stelle, die indessen nicht ganz bis an den Cornealrand heranreicht. Sie hat auch bei Weitem nicht den Dickendurchmesser wie rechts und ist viel weniger höckrig configurirt. Anderweitige Xanthelasma-Flecke sind weder an den Lidern noch sonst an einer Körperstelle zu gewahren, auch die Hautfärbung bietet nichts Anormales.

Herr Professor von Roth mund excidirte ein ziemlich grosses Stück der Neubildung von der medialen Partie des rechten Auges. Die Heilung der Excisions-Wunde war in ein paar Tagen erfolgt.

Gleich nach der Excision breitete ich die Neubildung behutsam zwischen zwei Glas-Platten, um eine Einrollung derselben von den Rändern aus zu verhüten und conservirte sie in Erlichi'scher Lösung (Aq. dest. 100,0, Cupr. sulfuric. 0,5, Kal. bichromic. 2,0), die sich gerade zur Schnellhärtung sehr empfiehlt.

Bevor ich an die histiologische Untersuchung des excidirten Stückchens herantrat, war es mir von Interesse zu erfahren, was die Literatur über das Vorkommen von Xanthelasma gebracht, wie der gegenwärtige Stand der Forschungen hinsichtlich der histiologischen Befunde sei und was die verschiedenen Meinungen der Autoren hierüber seien.

Zuerst hat Rayer in seinem Atlas das Xanthelasma abgebildet (Traités des maladies de la peau 1835) und dasselbe als scharfbegrenzte, unregelmässig gestaltete, strohgelbe Flecke der

Augenlider unter dem Namen Plaques jaunâtres beschrieben. Bazin benannte es Molluscum cholestérique.

Addison und Gull gebührt das Verdienst, das Xanthelasma zuerst genau geschildert zu haben. Sie gaben demselben den Namen Vitiligoidea.

In Guy's Hospital Reports vom Jahre 1851 theilten sie 5 Fälle dieser Krankheitsform mit. Sie unterschieden zweierlei Formen dieser Neubildung: a) Vitiligoidea plana, b) tuberosa. Erstere beschrieben sie „als gelbe Flecke von unregelmässigem Contour, wenig erhaben und geringer Härte", letztere „als Knötchen von dem Umfange eines Stecknadelknopfes bis zu dem einer grossen Erbse isolirt oder confluirend". Beide Formen können gesondert oder an demselben Individuum combinirt sich vorfinden. Seither sind theils unter diesem Namen, theils unter dem von Wilson vorgeschlagenen: Xanthelasma, oder dem von W. F. Smith zuerst gebrauchten Namen: Xanthom von vielen Seiten einschlägige Fälle mitgetheilt worden.

Den Reigen eröffnete Bärensprung (Deutsche Klinik 1855, Band VII), welcher an der Hand mehrerer Fälle eine eingehende Schilderung des Xanthelasma gibt und auch über die mikroscopische Untersuchung berichtet. Er fand, dass die gelbe Färbung in der oberflächlichsten Schicht der Lederhaut lag und von Fett herrührt, welches in Form sehr zahlreicher, feinster Moleküle und Tröpfchen zwischen die faserigen Elemente abgelagert war.

Mehr als ein Jahrzehnt später stellten mehrere englische Aerzte, Pavy (Guy's Hospital Reports 1866), Fagge (Transactions of patholog. society, London 1868), Murchison (Pathol. Society in Journal of cutaneous med. 1869) mehrfach histiologische Untersuchungen an und fanden vom Xanthelasma tuberosum, dass dasselbe aus dichtem Bindegewebe bestehe, in welchem zahlreiche kleine Fettkörnchen liegen.

Wickham Legg berichtet über einen von Dr. Andrews in St. Bartholomews Hosp. 1868 beobachteten Fall, wo eine

36jährige Frau zuerst stippchenförmige Flecke an den Lidern, dann am ganzen Körper bekam. Smith W. Fr. veröffentlichte ausser statistischen Zusammenstellungen einen sehr interessanten Fall von Xanthelasma bei einer 28jährigen Frau, wozu er auch die mikroscopische Untersuchung fügte.

Die ersten Flecken von gelblicher Farbe zeigten sich an den oberen Augenlidern in Form von Linien.

Die histiologische Untersuchung eines Knötchens zeigte dasselbe bestehend aus fibro-cellulärem Gewebe mit reichlicher Vascularisation. Die Epidermis ist um das Doppelte gegen die umgebende normale Haut verdickt, ebenso das Rete mucosum, das ausserdem eine gelbliche, in Aether lösliche Masse (Fett?) enthielt. Dieselbe Hypertrophie zeigte das Corium (Guy's Hosp. Rep. XXII). Im gleichen Jahre schildern Jany und Kohn (Sitzungsbericht der schles. vaterl. Ges. Juli 1868, Jahresbericht über die Fortschr. 1869) 4 Fälle von Xanthelasma (3 Frauen im Alter von 40, 43, 34 Jahren und ein Mann, 33 Jahre, bei dem sich an den oberen und unteren Lidern goldgelbe, leicht erhabene, auf beiden Seiten symmetrische Flecke vorhanden).

Die erste gründliche anatomische Beschreibung des Xanthelasma gibt Waldeyer (Virchow's Archiv LII., p. 318, 1871). Er ist der Anschauung, dass die Hauptveränderung beim Xanthelasma einerseits eine beträchtliche Vermehrung der Bindegewebszellen, andererseits eine Verfettung dieser Zellen sei. Die Eigenthümlichkeit des Xanthelasma bestehe darin, dass das abgelagerte Fett nicht feinkörnig sei, auch keine eigentlichen Fettzellen bilde, vielmehr nur leicht zu grösseren Tropfen zusammenfliesse, wobei nach Auflösung des Fettes der Zellkörper mit Protoplasma und Kern noch vorhanden bleibt. Sternförmige Pigmentzellen fänden sich häufiger als normal.

Auch Virchow (Virchow's Archiv LII., 4, p. 504, 1871) erwähnt diese Neubildung, die er als ein Fibroma lipomatodes,

bald diffus als Xanthelasma, bald tuberös, Molluscum lipomatodes, vorkommend, auffasst.

Der Eingangs erwähnte Fall aus Gräfe's Klinik (woselbst beide Hornhäute mit gelben Flecken besetzt waren) erwies bei der histiologischen Untersuchung die Geschwulst als eine mit groben Fettkörnern erfüllte Zellwucherung, wobei die Zellen die verschiedenste Form hatten, auch die Saftkanälchen der Cornea enthielten reihenweise angeordnete Fettkörnchen. Nach Virchow's Anschauung steht das Gewebe der Neubildung auf der Grenze zwischen Fett und Bindegewebe und bildet eine Mittelstellung zwischen Fibrom und Lipom.

Manz (klinische Monatsblätter für Augenheilkunde 1872) stimmt in seinen Untersuchungen im Wesentlichen mit denen Waldeyer's überein. Der mikroscopische Befund ergab grobe und feinere Maschenbildung aus gewöhnlichem Bindegewebe, in den Maschen hellgelbe, cohärente Klumpen. Die mit Kalilösung behandelten Präparate zeigten, dass ausser den die Zellen ausfüllenden Fettmassen feine Fettkörnchen die Bindegewebs-Fibrillen begleiteten.

Fast zur selben Zeit veröffentlichte Hutchinson, nachdem er schon früher im Brit. med. Journal und Ophth. Hosp. Rep. Band VI des Xanthelasma gedacht, im Brit. med. Journal eine Zusammenstellung von 47 Beobachtungen, wobei er zu dem Schlusse kommt, dass das Xanthelasma selten vor dem 30. Jahre auftritt und $^2/_3$ Frauen, $^1/_3$ Männer befällt. Ikterus ward des Oefteren vor Auftreten des Xanthelasma beobachtet.

Kaposi (Wien, mediz. Wochenschrift XXII. 8, 9, 1872) ist der Autor einer grösseren Schrift über Xanthelasma; aus dem mikroscopischen Befund ist hervorzuheben, dass sich in den Zellen der untersten Schichten des Rete Malpighii reichlich gelbbraunes Pigment vorfand. Der Prozess besteht nach Kaposi in einer interstitiellen Bindegewebs-Neubildung mit Einlagerung von gelbem Fett. Als Therapie gibt er radikale Excision an.

Der Anschauung, dass das Wesen des Xanthelasma in einer Vermehrung der Bindegewebs-Zellen und in einer Verfettung derselben bestünde, die namentlich Waldeyer aufstellte und von allen bis jetzt angeführten Autoren im Grossen, Ganzen getheilt wurde, erwuchs eine Reihe von Gegnern, die namhaftesten hierunter sind Hebra (Lehrbuch der Hautkrankheiten), welcher das Xanthelasma unter den Sekretions-Anomalien der Hautdrüsen, neben Seborrhöe, dem Milium u. s. w. anführt, und Geber und Simon (Archiv für Dermatolog. und Syph. IV 3, p. 305). Der histiologische Befund, den sie an einem excidirten Stückchen eines mit Xanthelasma behafteten Augenlides constatirten, weicht so sehr von dem der übrigen Autoren, dass er hier Platz finden dürfte.

Das ganze Gewebe der Cutis war, von den stark vergrösserten Talgdrüsen ausgehend, mit einer Zellwucherung erfüllt; die Zellen glichen an Form und Grösse den Enchym-Zellen der Talgdrüsen und fanden sich Wand an Wand gelagert. Mehrere Gruppen waren dann zu grösseren Flecken und Streifen vereint, welche durch dichteres Bindegewebe am Rande umgeben waren. Fett in Tropfen, wie es z. B. Waldeyer gefunden, war nicht nachzuweisen.

Die neueren Autoren, unter denen sich im zweiten Lustrum der siebziger Jahre ausser W. M. Church (St. Bartholom. Hosp. Rep. X p. 65), der auf die Erblichkeit des Xanthelasma planum hinweist, und A. W. Foot (Dubl. Journ. of med. May 1876, p. 473), welcher über ein Xanthelasma berichtet, das sich unter der Loupe als aus zahlreichen Papeln zusammengesetzte Plaques erwies, namentlich viele französische Aerzte befinden, neigen fast Alle wieder der früheren von Waldeyer aufgestellten Anschauung zu. Die umfangreichsten Untersuchungen unter den französischen Aerzten stellte Chambard (Des formes anatomiques du Xanthelasma cutané, Arch. de physiol. 1880) an.

Er ist der Autor einer grösseren Abhandlung über das Xan-

thelasma und nimmt gleich Smith beim Xanthelasma einen irritativen und einen regressiven Prozess an. Der irritative stellt sich dar als Schwellung der Binde-Gewebszellen und Proliferation ihrer Kerne, der regressive durch fettige Umwandlung des Protoplasma.

Beznier (Gaz. des hôp. 41), Cavry (Deux observations de X. Lyon med. Nr. 42) und Hillairet (Bull. de l'Académie de Med. 471) stimmen in ihren Untersuchungen völlig mit deren Chambard's überein. Auch Renaut (Dictionnaire encyclop. des sciences medical., Articl. Dermatos.), Pierret (Recherches histologiques Annal. de Derm. et de Syph. 1880 Nr. 1), Cazeneuve (Recherches cliniques Annal. de Derm. et de Syph.) und Balzer (letzterer in einer Reihe von kleineren Notizen französischer Fachblätter) kamen, indem sie die histiologischen Untersuchungen Chambards noch weiter ergänzten, zu dem gleichen Resultat.

In der jüngsten Zeit stellte Balzer (Parasitisme du Xanthelasma, Revue de méd. 1882) eine ganz neue Theorie auf, die indess noch nicht Geltung gefunden, nemlich dass Mikro-Organismen die Ursache des Xanthelasma seien. Er hat sie auch gefunden, durch Färbung isolirt und beschrieben und kömmt zu dem Schlusse, dass das Xanthelasma eine eben so schwere Infections-Krankheit sei wie z. B. Syphilis.

Quinquaud (Bulletins de la Societé clinique) hatte eine Untersuchung des Blutes Xanthelasma-Kranker vorgenommen und war hiebei zu dem Resultate gekommen, dass mehr feste Bestandtheile und weniger Hämoglobin in demselben enthalten seien.

Auch das Vorjahr brachte noch mehrere interessante Publikationen über das Xanthelasma.

Eichhoff (Monatshefte für praktische Dermatologie) gibt in einer Nummer zuerst eine Uebersicht über den Stand der Lehre vom Xanthelasma, wobei er namentlich auf Chambard rekurrirt, und in einer späteren Nummer eine interessante Mittheil-

ung, wobei es sich um ein $1^1/_2$ Jahre altes Kind handelte, das schon Xanthelasma-Flecken besass.

Die sowohl von Eichhoff als von Doutrelepont vorgenommene mikroscopische Untersuchung excidirter Stückchen des Xanthelasma ergab fast das gleiche Resultat und zwar als Wesen der Erkrankung „hauptsächlich eine Anhäufung und Wucherung von Bindegewebszellen, die theils normal waren, theils den Prozess der trüben Schwellung und fettigen Degeneration durchzumachen schienen, und von denen die einen nur einen, die anderen mehrere Kerne hatten. Diese Zellen gruppirten sich meist um die Schweissdrüsen und Gefässe herum."

Pönsgen (Virchow's Archiv Band 91, 1883) ist der Verfasser einer sehr interessanten Arbeit über Xanthelasma multiplex; es handelt sich um einen 12jährigen Knaben, bei dem sich vom 8. Jahre über Ellenbogen, Knieen u. s. w. Tumoren gebildet hatten und bei dem eine deutliche Xanthelasma-Eruption („kleine gelbe Fleckchen und Knötchen") im 10. Jahre auftrat.

Auf Grund einer sehr eingehenden mikroscopischen Untersuchung neigt sich Pönsgen mit Waldeyer der Ansicht zu, dass die aus der embryonalen Zeit restirenden Fortbildungszellen die Ursache der Entstehung des Xanthelasma seien und dass auf diese Art das Xanthelasma als eine Art von Lipom aufzufassen sei.

Fasst man in Kürze die ziemlich reichhaltige Literatur des Xanthelasma zusammen, so finden sich demnach, was die Anatomie desselben und den histiologischen Band betrifft, in der neuesten Zeit drei verschiedene Anschauungen vertreten. Die überwiegende Mehrzahl aller älteren und neueren Autoren fasst das Xanthelasma als eine Bindegewebs-Neubildung mit fettiger Degeneration und Einlagerung von Fett auf, während eine Anzahl von Forschern auf diesem Gebiete das Xanthelasma als eine Art Hypertrophie der Talgdrüsen darstellen. Ganz vereinzelt steht bis jetzt Balzer mit seiner Anschauung, dass die Entstehung des Xanthelasma durch Mikro-Organismen bedingt sei.

Auf Grund meiner Präparate glaube ich der von der Mehrzahl der Autoren getheilten Auffassung über Anatomie und Histiologie des Xanthelasma beitreten zu müssen.

Es wurden von der excidirten Partie mit dem Schlitten-Mikrotom feinste Schnitte angefertigt und diese mit verschiedenen Färbflüssigkeiten, Hämatoxylin, Borax-Carmin, Alaun-Carmin tingirt. Am besten färbten sich die in Alaun-Carmin gebrachten Präparate.

Mikroscopischer Befund:

Das Epithel bietet in den oberflächlichen Lagen im Allgemeinen keine wesentlichen Veränderungen dar; nur hie und da ist der Zellverband mehr oder weniger gelockert und ist an einzelnen Stellen ein Verlustgang der oberflächlichsten Schichten zu gewahren. Der gleichmässige, lineare, vordere Grenz-Contour des Epithellagers ist nur an zwei bis drei Stellen derart unterbrochen, dass eine deutliche Einsenkung gegen den Basalsaum wahrgenommen wird. Die Tinktions-Fähigkeit der oberflächlichsten Schichten war keine gleiche, indem blässer tingirte mit gut tingirten abwechseln. In den mittleren und tieferen Epithellagen ist ebenfalls im Allgemeinen das normale Bild wohlerhalten, nur an einzelnen Stellen ist die Zellcontinuität unterbrochen durch strohgelb aussehende, gleichmässig homogen erscheinende Einlagerungen.

Bald stellen sich diese als gleichmässig rundliche Aggregate dar, bald treten sie als Herde von kleinsten, gelblichen Tröpfchen auf, bald auch präsentiren sie sich als hufeisenförmige, unregelmässig zackige, wurstförmige Gebilde, welche zu einer theils stärker, theils weniger stark ausgesprochenen Verdrängung der mittleren Schichten des Epithels geführt haben. An einer Stelle liessen sich diese gelben Pigmentirungen direkt bis in das subepitheliale Lager verfolgen, auch hier gleichartigen Zusammenhang zeigend.

In den direkt an den Basalsaum anstossenden Zelllagern waren diese gelblichen Aggregate durchweg in der Art angeordnet,

dass sie als einzelne Tröpfchen gleichsam zwischen den Zellfüssen eingesprengt waren, und so eine Art Verbreiterung der Intercellularräume bewirkt hatten.

Eine eigentliche Veränderung der Epithel-Zellen ist aber auch in den tieferen Lagen nicht vorhanden; der Basalsaum ist anscheinend etwas verdickt und tritt bei den tingirten Präparaten besonders deutlich hervor.

Das subepitheliale Gewebe ist von sehr lockerem Gefüge, die einzelnen Bindegewebs-Fibrillen sind vielfach stark auseinandergedrängt. In den dadurch veranlassten Zwischenräumen begegnet man analogen Bildern wie in dem Epithellager. Auch hier, bald isolirt auftretend, bald zu grösseren Gruppen vereinigt, die gleichen strohgelben Aggregate; nur ist das Bild ein bei weitem vielgestaltigeres als an den erstgenannten Stellen.

Vollkommen rundliche Conglommerate von homogenem Aussehen und gleichsam in den Gewebslücken liegend, von den Hohlwandungen etwas abstehend (Schrumpfungs-Erscheinungen?) wechseln ab mit längsovalen, polyedrischen, oder wie abgerissen aussehenden, zackigen Figuren. Derartigen Bildern begegnet man vorzugsweisse in kleineren und kleinsten Hohlräumen, indessen sind nicht selten Stellen, wo die bald auf dem Längs-, bald auf dem Querdurchschnitt getroffenen Bindegewebs-Bündel viel bedeutender auseinandergedrängt sind, so dass es zu grösseren Hohlraumsbildungen kommt.

Hier variirt nun das mikroscopische Bild ungemein.

Bald ist die ganze Bindegewebs-Lakune erfüllt von einem wirren sich knäuelartig aufwindenden Complexe von gelben Strängen, ohne dass man in der Lage wäre, genauer die einzelnen Componenten der knäuelartigen Einlagerungen scharf auseinander zu halten; in anderen, grösseren Hohlräumen hinwiederum ist ein derartiger continuirlicher Zusammenhang nicht nachweisbar, sondern es macht den Eindruck, als ob diese Pigmentirungen locker neben einander gebettet wären.

Es treten nun dabei die wunderlichsten Formen zu Tage; bald ähneln die gelblichen Pigmentirungen der Form einer Trichine, bald sind sie halbmond-, bald unregelmässig hufeisenförmig configurirt, bald nähert sich die Form mehr der einer Scheibe oder eines Kreises.

Dabei muss hervorgehoben werden, dass auch an diesen Stellen die Contouren dieselbe Einzackung tragen, wie bei den Einlagerungen des Epithels erwähnt wurde.

Des weiteren möge auch das noch betont werden, dass, je grösser die Einlagerungen sind, desto mehr das strohgelbliche Colorit hervortritt, während die kleineren Aggregate eine mehr blassgelbe Farbe tragen.

An einzelnen dieser grösseren Hohlräume ist endlich noch ein grösserer Kernreichthum in den zunächst gelegenen Bindegewebs-Fibrillen vorhanden.

Alle diese Veränderungen finden sich vorzugsweise in dem eigentlichen subepithelialem Lager, doch waren dieselben auch, wenn auch viel sparsamer in dem episcleralen Bindegewebsstratum nachweisbar.

Eine auffällige Veränderung in den Bindegewebs-Fibrillen liess sich sonst mit Sicherheit nicht eruiren.

Mikro-Organismen wurden keine gefunden.

An Partien der Präparate, die von den erwähnten Gebilden mehr oder weniger frei zu sein schienen, liess sich des öfteren eine ziemlich bedeutende Anzahl von Blutgefässchen, theils auf dem Querdurchschnitt, theils auf dem Längsschnitt getroffen, erkennen, welche mitunter noch mit Blutkörperchen vollgepfropft sind.

Auf Zusatz von Aether zu einem derartigen Präparate verschwanden alle diese beschriebenen Bildungsformen vollständig und liessen zahlreiche, bald grössere, bald kleinere Lücken entstehen. Sie charakterisiren sich somit als Fettanhäufungen.

Auch ein Theil des anscheinend stellenweise fettig degenerirten Bindegewebs schien an manchen Stellen einem ähnlichen Auflösungsprozess verfallen zu sein.

Bei Vergleichung meines Befundes mit den bisherigen mikroscopischen Beschreibungen lässt sich eine auffällige Uebereinstimmung mit den Bildern, welche Chambard, Eichhoff, Pönsgen u. s. w. vom Xanthelasma entwarfen, nicht von der Hand weisen.

Besonders der Befund, den Pönsgen gibt, hat, abgesehen von den Struktur-Unterschieden, die zwischen Haut und Schleimhaut bestehen, eine frappante Aehnlichkeit und Uebereinstimmung mit dem meinen.

Bemerkenswerth dürfte noch sein, dass, wie in seinem Falle, so auch bei dem meinen, alle von den früheren Autoren angeführten zu Xanthelasma disponirenden Momente, wie Geschlecht, Alter, Heredität, Ikterus fehlen.

Nach sorgfältigem Studium aller hieher bezüglichen Mittheilungen und gewissenhafter Prüfung meiner eigenen Beobachtungen glaube ich mit vollem Rechte meinen Fall als ein Xanthelasma der Conjunctiva bulbi auffassen zu müssen.

Zum Schlusse möchte ich noch das bemerken, dass ich mich vor der histiologischen Untersuchung noch in einem bedenklichen Zweifel befand, ob die beschriebene Anomalie nicht am Ende auch als eine excessiv entwickelte Pinguecula aufgefasst werden müsste.

Abgesehen aber davon, dass diese vorzugsweise eine Alters-Veränderung ist, haben die bisherigen Untersuchungen in der Pinguecula eine Fettablagerung nicht nachzuweisen vermocht, sondern entweder „ein mit zahlreichen, unvollkommenen Zellen und Zellkernen durchsetztes Bindegewebe“ erkennen lassen (Zehender), oder aber es handelte sich um „eine entzündliche

Verdickung des conjunctivalen und subconjunctivalen Bindegewebs“ (Arlt).

Eine angenehme Pflicht ist es mir, an dieser Stelle meinen hochverehrten Lehrer Herrn Professor Dr. August von Rothmund für die freundliche Ueberlassung dieses Falles und für die liebenswürdige Antheilnahme an meiner Arbeit, meinen tiefgefühltesten Dank auszusprechen.